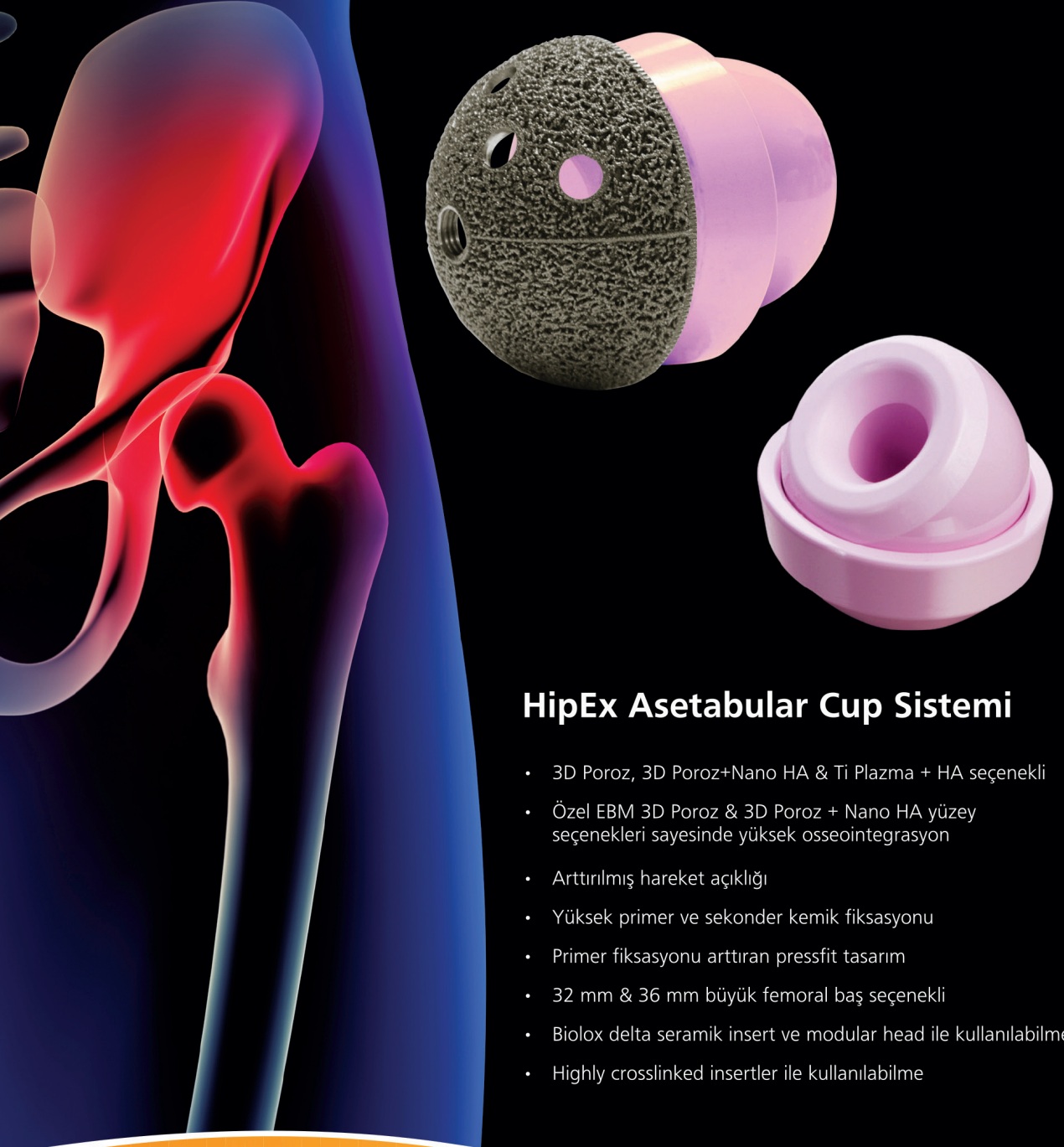




**Sina Cephesinde  
Deve Ambulans.  
Sağda devenin çektiği  
ambulans, içindeki  
hasta ve kızılây görevlisi  
istirahat halindeyken  
fotoğraflanmış.**

*(Dr. Köksal Haloğlu  
arşivinden alınmıştır)*

# Hareket özgürlüktür



## HipEx Asetabular Cup Sistemi

- 3D Poroz, 3D Poroz+Nano HA & Ti Plazma + HA seçeneği
- Özel EBM 3D Poroz & 3D Poroz + Nano HA yüzey seçenekleri sayesinde yüksek osseointegrasyon
- Arttırılmış hareket açıklığı
- Yüksek primer ve sekonder kemik fiksasyonu
- Primer fiksasyonu arttıran pressfit tasarım
- 32 mm & 36 mm büyük femoral baş seçeneği
- Biolox delta seramik insert ve modular head ile kullanılabilme
- Highly crosslinked insertler ile kullanılabilme