



# Takayasu Arteritli Olguda Koroner Arter Tutulumu Olmadan Dilate Kardiyomyopati

Dilated Cardiomyopathy Without Coronary Arter  
Involvement in a Case With Takayashu Arteritis

Mevlüt KURT<sup>1</sup>, Bünyamin YAVUZ<sup>2</sup>

<sup>1</sup>Dr.,  
Gazi Devlet Hastanesi, İç  
Hastalıkları Bölümü,  
ANKARA

<sup>2</sup>Uzm. Dr.,  
Keçiören Eğitim ve Araştırma  
Hastanesi,  
ANKARA

## ÖZET

Takayasu arterit (TA) orta ve büyük arterleri, özellikle aortik ark ve ana dallarını, koroner ve pulmoner arterleri tutabilen, otoimmün, inflammatuar ve lümeni tıkaçıcı, nadir bir hastalıktır. Nedeni bilinmemektedir. 2. ve 3. dekadattaki genç kadınları daha sık etkilemektedir. Bu yazıda 28 yaşında dilate kardiyomyopati ve anti- La pozitifliği ile birlikte Tip III takayasu arteritli olgu, klinik, laboratuvar ve anjiyografik bulguları ile sunulmaktadır.

**Anahtar Kelimeler:** Takayasu arterit, dilate kardiyomyopati, anti La antikoru

## SUMMARY:

Takayasu arteritis (TA) is a rare inflammatory and obliterative autoimmune disease of medium and large arteries has a predilection for the aortic arch, its main branches, and coronary and pulmonary arteries with a variety of presentations. TA has an unknown origin that most often affects young women in the second and third decades of life. Reported here is a 28 year old female with Type III takayasu arteritis with dilated cardiomyopathy and anti-La antibody positivity. The clinical, laboratory and angiographic findings of our patient are discussed in the light of the pertinent literature.

**Key words:** Takayasu arteritis, dilated cardiomyopathy, anti La antibody

## İletişim Adresi:

Bünyamin YAVUZ  
Keçiören Eğitim ve Araştırma  
Hastanesi, Keçiören/ANKARA  
Tel: 0 312 356 90 00  
Faks: 0312 356 90 02  
E-mail: byavuzmd@gmail.com

## GİRİŞ

Takayasu arteriti (TA) primer olarak aorta ve ana dallarını tutabilen nadir bir vaskülitir. Kadın-erkek oranı 8-10:1'dir (1), bu oran Doğu Asya'dan Batı'ya doğru azalma göstermektedir (2). Erişkin kızlar ve 2. ve 3. dekatta bulunan kadınlar yüksek risk altındadır (2). Sıklıkla Japonya, Güneydoğu Asya, Hindistan ve Meksika'da görülür (2). Kuzey Amerika'da yıllık insidansı milyonda 2.6'dır (3). Panarteritik tutulum duvarda kalınlaşma, fibröz, lümende darlığa ve trombüs oluşumuna neden olur. Belirtileri uç organ iskemilerini yansıtır. Daha akut gelişen inflamasyon arteriel mediayı yok edebilir, yeterli fibröz doku oluşmadığı için anevrizma oluşabilir (4). Klinik seyri asemptomatik olabildiği gibi ciddi nörolojik bozukluklara da neden olabilir. Çoğu hastada azalmış veya alınmayan nabız ve subklavian stenozundan dolayı sağ ve sol kollar arasında kan basıncı farkı vardır. Karotid arterlerin tutulumu serebral iskemiyeye neden olup klinikte inme, baş dönmesi, nöbet, körlük şeklinde belirti verebilir. Aort yetmezliği çıkan aortun dilatasyonundan, kapak yaprakçıklarının ayrılmasından ve kapak kalınlaşmasından kaynaklanır. Hipertansiyon sıklıkla renal arter stenozunu yansıtır. Uzun dönem prognoz hipertansiyonun eşlik ettiği konjestif kalp yetmezliği, aort yetmezliği veya dilate kardiyomyopatiden sıklıkla etkilenir (5). Pulmoner tutulumun olduğu vakalarda öksürük, dispne, göğüs ağrısı ve pulmoner hipertansiyon vardır. Abdominal aortanın tutulduğu hastalarda renal ve mezenterik arter çıkışlarında darlığa neden olan lezyonlar hastalığı komplike ederler. Ateş, gece terlemesi, kırgınlık, artıralji, miyalji, kilo kaybı ve anemi hastalığa eşlik edebilir (3). Burada, 28 yaşında daha önceden kardiyak bir hastalığı olmayan ve ani gelişen nefes darlığı, ortopne ve

paroksizmal nokturnal dispne şikayetleriyle başvurduğunda dilate kardiyomyopatisi tespit edilen, ileri araştırmalar sonrasında sol subklavian arterinde stenoz, sol brakial arterinde total oklüzyon ve infra renal abdominal aortada duvar düzensizlikleri ve kalınlaşması saptanan, ağız ve göz kuruluğu olmamasına rağmen anti SS-B antikor pozitifliği bulunan Takayasu Arteritli olgu sunulmaktadır.

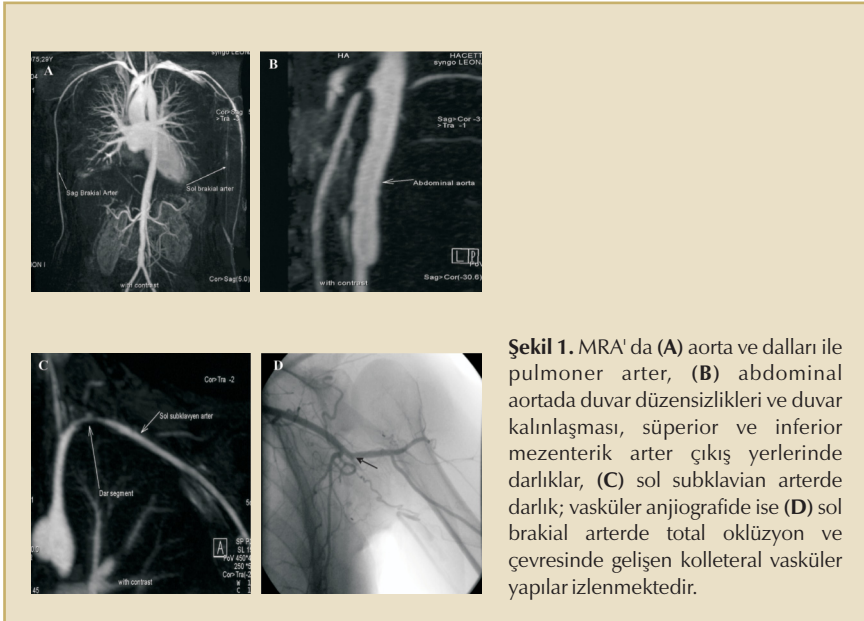
## OLGU SUNUMU

28 yaşında kadın hasta bir aydır devam eden nefes darlığı, ortopne ve paroksizmal nokturnal dispne nedeniyle hastanemize başvurdu. Göğüs ağrısı şikayeti hiç olmamış. Öyküsünde hipertansiyon, koroner arter hastalığı, yakın zamanda geçirilmiş üst solunum yolu enfeksiyonu, ateş ve kilo kaybı yoktu. Elektrokardiyografisi normaldi. Fizik muayenesinde takipnesi ve taşikardisi vardı. Sol radial nabızı alınamıyordu. Sağ ve sol kolda ölçülen kan basınçları sırasıyla 130/90 mmHg ve 60/35 mmHg idi. Her iki akciğer bazallerinde krepitan ralleri vardı. Serum elektrolitleri, böbrek ve tiroid fonksiyon testleri normaldi. Kardiyak enzimleri normal sınırlarda idi. Anemisi vardı (Hemoglobin 10.1 gr/dl). Anemi parametreleri demir eksikliği anemisi ile uyumluydu. Eritrosit sedimentasyon hızı ve C-reaktif protein değerleri yüksekti. Romatoid faktör düzeyi normaldi. Antinükleer antikor 1/200 olarak geldi. Anti La/SS-B değeri pozitif. Akciğer grafisinde kardiyomegali ve bilateral plevral effüzyonu vardı. Yapılan ekokardiyografisinde ejeksiyon fraksiyonu %25, 1. derece aort yetmezliği, (2-3). derece mitral yetmezliği, 1. derece triküspit yetmezliği ve global hipokinezisi vardı. Tedavisine digoksin, anjiyotensin konverting enzim inhibitörü ve furosemid eklendi. Sol kol doppler arteriel USG'de

sol subklavian arter ve brakial arterlerde duvar kalınlaşması ve darlık saptandı. Magnetik Rezonans Anjiyografisinde (MRA) (Şekil 1) sol subklavian arterde, süperior ve inferior mesenterik arterde darlık, sol brakial arterde tama yakın oklüzyon ve distal abdominal arterde düzensizlik saptandı. Renal arterler normaldi. Aortik ark ve ana dalları normaldi. Koroner anjiyografisinde sol koroner arter normal, sağ koroner arterde akımı etkilemeyen minimal düzensizlik vardı. Karın ağrısı ve kladikasyonu yoktu. Fundoskopik incelemesi normaldi. 40 yaşının altında olması, her iki kolda kan basıncı farkı olması, sol radial nabzın alınamaması ve anjiyografik bulgular ile The American College of Rheumatology (ACR) kriterlerine (6) göre takayasu arteriti olarak kabul edildi. Anjiyografik sınıflamaya göre Tip III, C: negatif, P: negatifti (7). Prednisolon ile birlikte siklofosamid tedavi olarak başlandı.

## TARTIŞMA

Ülkeler arasında hastaların klinik belirtileri ve sonuçları arasında farklılıklar vardır. Japonya (7 - 9), Birleşmiş Milletler (3, 10), İtalya (11)'da çıkan aorta, aortik ark ve ana dalları tutulduğu için sonuçlarda serebral ve/veya üst ekstremitede kan akımı veya kardiyak belirtiler ile ilgilidir. Hindistan (7, 12 - 14), Çin ve Tayland'da abdominal aorta ve alt ekstremitede tutulumuna bağlı semptomlar sık olduğu için renovasküler hipertansiyon ve intermitan kladikasyon daha fazla izlenir. Türkiye'de Üreten ve ark.'ın 45 hastalık retrospektif bir çalışmasında Japonya ve İtalya ile benzer sonuçlar elde edilmiştir (Tip I: %56, Tip II: %18, Tip III: %22, Tip IV: %4 oranında saptanmıştır) (15). Toplumlar arasında farklılıklar, etiyoloji ve patogenezinde heterojeniteyi düşündürmektedir. Akdeniz havzası çevresinde demografik ve anjiyografik özellikleri Japonya'ya benzerdir. Japonya ve diğer As-



ya ülkelerinde TA, HLA-B5 veya onun farklı biçimi B52, kötü prognoz göstergesi (16) ile ilişkili bulunmuştur. Yoshida ve ark. tarafından HLA-B52 ile peptid bağlanma bölgesini paylaşan HLA-B39 alt tipi olan HLA-B39.2'nin görülme sıklığının fazla olduğu bildirilmiştir. Batı ülkelerinde TA ile HLA-B allelleri arasında teyit edilememiştir. İtalya'da ise, TA ile DR4'ün allelik farklı biçimi HLA-DRB1\*0405 ve A32 arasında ilişki rapor edilmiştir (17). Hastalık aktivitesi ile klinik değerlendirme arasında korelasyonun iyi olmadığı, klinik olarak inaktif olan TA'lı vakaların alınan biyopsilerinin yaklaşık %40'ında aktif inflamasyonun görülmesi ile ortaya konmuştur (18). Hastalık aktivitesine karar verirken bilinen serolojik testlerin hiçbiri vasküler histopatolojinin yerini alamamıştır (19). Noris ve ark. pro-inflamatuar ve kemotatik sitokinlerin (interlökin 1 $\beta$  (IL-1 $\beta$ ), IL-6 ve RANTES) konsantrasyonları ile hastalık aktivitesi arasında ilişki bulmuşlardır (20). Bu korelasyon onların hastalığın izleminde ve tedavisinde kullanımını düşündürse de serum sitokin tahlilleri doku sitokin konsantrasyonu kesin yansıtmaz.

TA'lı 195 hastanın alındığı bir çalışmada 12 hastada (%5.58) dilate kardiyomyopati saptanmıştır. Histopatolojik incelemelerde (3 tanesi otopsi vakası) lenfomononükleer hücrelerle infiltrate myokardium ve normal koroner arterler görülmüştür (21). 75 TA'lı hastanın alındığı başka bir çalışmada ise 3 kişide dilate kardiyomyopatiye ait; kardiyomegali, üfürüm olmadan, normal santral aort basıncı ile sistemik ve pulmoner konjesyon saptanmıştır (22). Talwar ve ark. 54 tane nonspesifik aortoarterit olgusunun sağ ventrikül endomyokardial biyopsisi ile myokard morfolojilerini değerlendirmiştir. Dokuz tanesinde normal, 24 tanesinde inflamatuvar myokardit ve 6 tanesinde dilate kardiyomyopatiyi düşün-

düren nonspesifik değişiklikler bulunmuştur (23). Üreten ve ark'nin retrospektif çalışmasında ise 45 TA'lı olgunun 4'ünde kardiyomegali saptanmıştır (15).

Eichorn ve ark.'ı 19 TA'lı hastanın serumlarının hiçbirisinde ANA, ANCA, anti-DNA, ENA, anti-Ro antikor veya an-tifosfolipid antikorlarına rastlamamakla birlikte 18 hastada anti-endothelial cell antikor tespit etmişlerdir. TA'nın birçok otoimmün hastalığı olan sol ana koroner arter anevrizması bulunan bir hastada sjögren sendromu ile birlikteliği bildirilmiştir (24).

#### KAYNAKLAR:

1. Vanoli M, Bacchiani G, Origg L, Scorza R. Takayasu's arteritis: a changing disease. *J Nephrol*. 2001 Nov-Dec; 14(6): 497-505.
2. Johnston SL, Lock RJ, Gompels MM. Takayasu arteritis: a review. *J Clin Pathol* 2002; 55: 481-486.
3. Hall S, Barr W, Lie JT, Stanson AW, Kazmier FJ, Hunder GG. Takayasu arteritis: a study of 32 North American patients. *Medicine* 1985; 64: 89-99.
4. Numano F, Okawara M, Inomata H, et al. Takayasu's arteritis. *Lancet* 2000; 356: 1023-5.
5. Weyand CM, Goronzy JJ. Medium- and large-vessel vasculitis. *N Engl J Med*. 2003 Jul 10; 349(2): 160-9.
6. Arend WP, Michel BA, Bloch DA, et al. The American College of Rheumatology 1990 criteria for the classification of Takayasu arteritis. *Arthritis Rheum* 1990; 33: 1129-34.
7. Moriwaki R, Noda M, Yajima M, et al. Clinical manifestations of Takayasu arteritis in India and Japan new classification of angiographic findings. *Angiology* 1997; 48: 369-79.
8. Ishikawa K. Natural history and classification of occlusive thromboaropathy. *Circulation* 1978; 57: 27-35.
9. Ishikawa K, Maetani S. Long-term outcome for 120 Japanese patients with Takayasu's disease. Clinical and statistical analysis of related prognostic factors. *Circulation* 1994; 90: 1855-60.
10. Kerr GS, Hallahan CW, Giordano J. Takayasu's arteritis. *Ann Intern Med* 1994; 120: 919-29.
11. Vanoli M, Miani S, Amft N, Bacchiani G, Radelli L, Scorza R. Takayasu's arteritis in Italian patients. *Clin Exp Rheumatol* 1995; 13: 45-50.
12. Subramanian R, Joy J, Balakrishnan KG. Natural history of aortoarteritis (Takayasu's disease). *Circulation* 1989; 80: 429-37.
13. Sharma BK, Jain S, Suri S, Numano F. Diagnostic criteria for Takayasu's arteritis. *Int J Cardiol* 1996; 54 (suppl): 141-7.



14. Sharma BK, Sagar S, Singh AP, Suri S. Takayasu's arteritis in India. *Heart Vessels* 1992; (suppl 7): 37-43.
15. Ureten K, Öztürk MA, Onat AM, et al. Takayasu's arteritis: results of a university hospital of 45 patients in Turkey. *Int J Cardiol* 2004; 96: 259-264.
16. Kasuya K, Hashimoto Y, Numano F. Left ventricular dysfunction and HLA-Bw52 antigen in Takayasu's arteritis. *Heart Vessels* 1992; (suppl 7): 116-9.
17. Colombo G, Compasso S, Vanoli M. HLA and susceptibility to Takayasu's arteritis in the Italian population (Abstract). *Eur J Immunogenet* 1998; 25 (suppl 1): 64.
18. Lagneau P, Michel JB, Vuong PN. Surgical treatment of Takayasu's disease. *Ann Surg* 1986; 205: 157-66.
19. Hoffman GS, Ahmed AE. Surrogate markers of disease activity in patients with Takayasu arteritis. A preliminary report from
20. Noris M, Daina E, Gamba S, et al. Interleukin-6 and RANTES in Takayasu arteritis. A guide for therapeutic decisions? *Circulation* 1999; 100: 55-60.
21. Ghosh S, Sinha DP, Ghosh S, Mitra D, Kar AK, Panja M. Dilated cardiomyopathy in non-specific aortoarteritis. *Indian Heart J.* 1999 Sep-Oct; 51(5): 527-31.
22. Panja M, Kar AK, Dutta AL, Chhetri M, Kumar S, Panja S. Cardiac involvement in non-specific aorto-arteritis. *Int J Cardiol.* 1992 Mar; 34(3): 289-95.
23. Talwar KK, Kumar K, Chopra P, Sharma S, Shrivastava S, Wasir HS, Rajani M, Tandon R. Cardiac involvement in nonspecific aortoarteritis (Takayasu's arteritis). *Am Heart J.* 1991 Dec; 122(6): 1666-70.
24. H Suzuki, H Daida, M Tanaka. Giant aneurysm of the left main coronary artery in Takayasu aortitis. *Heart* 1999; 81: 214-217.