

# NÜTRİSYONEL RİKETS: BİR OLGU SUNUMU

\*Meltem EROL, \*\*Ferruh Kemal İŞMAN, \*\*\*Mine KUCUR, \*Abuzer DELİBALTA

\*Taksim Eğitim ve Araştırma Hastanesi Çocuk Kliniği

\*\*Taksim Eğitim ve Araştırma Hastanesi Biyokimya Laboratuvarı

\*\*\*İstanbul Üniversitesi Cerrahpaşa Tıp Fakültesi, Fikret Biyal Merkez Araştırma Laboratuvarı

## ÖZET

D vitamini yetersizliği ve rikets, gelişmekte olan ülkelerde önemli bir sağlık sorunudur. Kliniğe yürüme güçlüğü, boy kısalığı, dizlerinde ve ayak bileklerinde şişlik nedeniyle getirilen 3 yaşındaki kız hastaya, klinik bulguları ve aile öyküsü ile nütrisyonel rikets tanısı konuldu. Radyolojik ve biyokimyasal bulguları vitamin D eksikliği ile uyumlu idi. D vitamini tedavisi sonrası klinik ve laboratuvar bulgularında dramatik bir düzelme izlendi.

**Anahtar kelimeler:** *Nütrisyonel rikets, D vitamini, D vitamini eksikliği*

## SUMMARY

Rickets is an essential health problem in developing countries. A 3 years old girl, was referred us due to walking difficulties, short stature, swollen knees and ankles. In the light of clinical findings and family history, she was diagnosed as nutritional rickets. Radiographic and biochemical findings supported the diagnosis of vitamin D

deficiency. A dramatic improvement was observed in the clinical and laboratory findings after vitamin D treatment.

**Key words:** *Nutritional rickets, vitamin D, vitamin D deficiency*

## NÜTRİSYONEL RİKETS TANISIYLA İZLENEN BİR OLGU SUNUMU

### GİRİŞ

Rikets büyümekte olan organizmada kemik dokunun yetersiz mineralizasyonu sonucunda gelişen ve esas belirtilerini iskelet sisteminde gösteren metabolik bir kemik hastalığıdır (1). Nütrisyonel rikets ise D vitamini yetersizliği sonucu organizmanın kalsiyum (Ca) dengesinin intestinal emilim yerine, kemiklerden Ca mobilizasyonu ile sağlandığı bir süreç sonunda gelişmesidir (2). Aktif D vitamininin temel görevi intestinal kalsiyum ve fosfor (P) emilimini sağlayarak paratiroid hormon ile bir-

*Dirim 2006; 81 (4): 304-310*

*Yazışma Adresi: Mine Kucur, İstanbul Üniversitesi Cerrahpaşa Tıp Fakültesi Fikret Biyal Merkez Araştırma Laboratuvarı, 34098, İstanbul*

likte organizmanın kalsiyum-fosfor den-  
gesini korumaktır. Vitamin D eksikliğinde  
Ca emilimi %10-15 dolayındayken, D vita-  
mini etkisiyle bu oran %50'ye çıkar (3).  
Rikets gelişim sürecinde Ca ve/veya P  
yetersizliği nedeniyle büyüme plağındaki  
fizyolojik süreç aksamakta ve büyüme  
plağında düzensizlik ve genişleme mey-  
dana gelmektedir (4). Mineralizasyon  
aksayınca hipertrofik bölgedeki kondro-  
sitler tarafından uygunsuz miktarda matriks  
proteini yapılmakta, bu sürece alkalen  
fosfataz yükselmesi eşlik etmektedir.  
Gecikmiş veya yetersiz mineralizasyon  
nedeniyle kemik metafizleri de yumuşa-  
makta ve düzensizleşmektedir (1).

D vitamini yetersizliği ve rikets, gelişmekte  
olan ülkelerde önemli bir sağlık sorunu  
olmayı sürdürürken, son yıllarda ABD ve  
Avrupa ülkelerinde bazı etnik gruplarda  
rikets vakalarının artması konunun yeniden  
güncelleşmesine neden olmuştur (5, 6).  
Ülkemizde uzun süredir D vitamini yeter-  
sizliği ve nütrisyonel riketsin bebekleri ve  
çocukları etkileyen önemli bir sorun  
olduğu, hastalığın sıklığının %1,67-19  
arasında değiştiği bildirilmektedir (7-10).

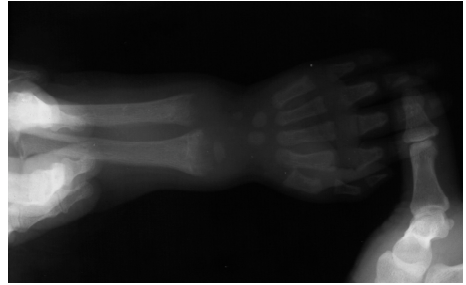
## **OLGU SUNUMU**

3 yaşında kız hasta geç yürüme, yürürken  
düşme, iştahsızlık, boy kısalığı, dizlerinde  
ve el ayak bileklerinde şişlik nedeniyle  
çocuk kliniğine getirildi.

Öyküsünden miadında doğduğu, uzun  
süre anne sütü aldığı, ek gıdaya çok geç  
başlandığı (bir yaş civarında), doğumdan  
sonra vitamin desteği almadığı, dişlerinin  
geç çıktığı, iki yaşında yürümeye başladığı

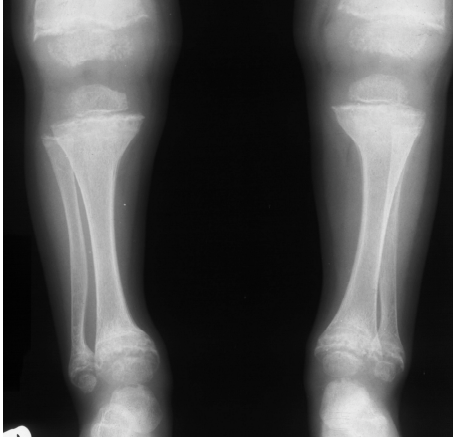
ve yürürken sık sık düştüğü öğrenildi. Sık  
enfeksiyon geçirme öyküsü yoktu. Dört yıl  
önce İstanbul'a göç etmiş sosyoekonomik  
düzeyi düşük bir ailenin çocuğuydu.  
Evlerinin güneş görmediği, annenin  
zamanının büyük bir kısmını çocukla  
beraber evde geçirdiği öğrenildi.

Fizik muayenede: Ağırlık 10 kg (<3p), boy  
80 cm (<3p) ölçüldü. Kostakondral bileşke-  
de raşitik tesbih, el ayak bileklerinde  
metafizler genişlemeleri olan hastanın her  
iki dizinde şişlik, bacaklarında eğrilik mev-  
cuttu. Ördekvari- yalpalayarak yürüyordu.  
Laboratuvar bulgularında: Kalsiyum (Ca)  
7.3 mg/dL, fosfor (P) 2.4 mg/dL, alkalen  
fosfataz (ALP) 5522 U/L, paratiroid hormon  
(PTH) 716 pg/mL, 25 OH D vitamini  
düzeyi 6.6 ng/mL idi.

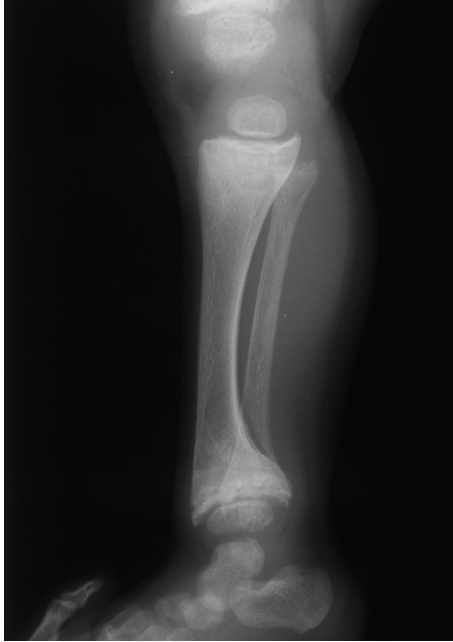

resim 1

Radyolojik bulgu olarak; el bilek grafisinde;  
ulna ve radius distal metafizlerinde  
genişleme, çanaklaşma ve fırçamsı görü-  
nüm mevcuttu (resim 1). Dizlerinde belir-  
gin şişlik olması nedeniyle çekilen diz  
grafisinde yukarıdaki radyolojik bulguların  
yanısıra osteomalazi nedeniyle trabeküler  
kabalaşma ve kemik yoğunluğunda azal-  
ma, femur ve tibiada eğilmeler izlendi  
(resim 2, 3).



resim 2



resim 3

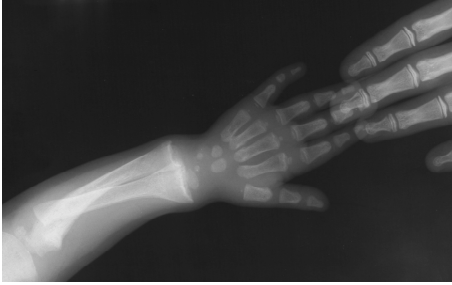Olguya nutrisyonel rikets tanısıyla 600.000 IU D vitamini oral olarak bölünmüş dozlar da verildi. Tedaviden iki hafta önce has-

taya 100 mg/kg/gün kalsiyum laktat tedavisi başlandı. Tedaviden iki hafta sonra alınan kontrol değerlerinde Ca: 9,5 mg/dL, P: 5,5 mg/dL, ALP: 1655 U/L, 25 OH vitamin D düzeyi: 69 ng/mL idi. Dört hafta sonra çekilen kontrol el bilek grafisinde tipik radyolojik iyileşme görüldü. Provizyonel kalsifikasyon çizgisinden başlayarak kırıkdağın ossifiye olduğu, epifiz ve metafiz arasında radyolüsent bir zon olduğu gözlemlendi (resim 4, 5, 6).

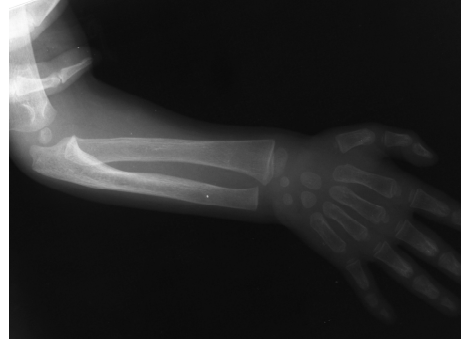Olgunun altı ay sonraki kontrollerinde Ca: 10,2 mg/dL, P: 5 mg/dL, ALP: 847 U/L, 25 OH vitamin D düzeyi 94 ng /mL idi. Radyolojik iyileşmenin ise devam ettiği görüldü (resim 7). Olgu polikliniğimiz tarafından takip edilmektedir.

## TARTIŞMA

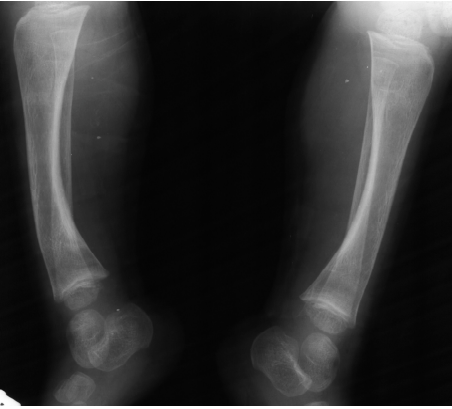
Rikets, D vitamini yetersizliğinin büyüyen kemik dokuda oluşturduğu bir tablodur (11). D vitamini yetersizliğinin başlangıcı ile rikets gelişimi arasında her çocuğa göre değişen bir süreç bulunur ve klasik olarak bilinen rikets evrelerine göre klinik ve biyokimyasal bulgular ortaya çıkar (2). Önce 25 (OH) vitamin D düzeyi ve buna paralel olarak intestinal kalsiyum ve fosfor Emilimi azalmaktadır. İntestinal emilimin azalması ile birlikte hem epifizyal kırıkdağın mineralizasyonu yetersizleşmeye başlamakta, hem de serum kalsiyum dengesinin korunması güçleşmektedir. 25 (OH) vitamin D düzeyindeki azalma belli bir eşik değerden sonra kalsiyum düşüklüğü üzerinden PTH salgısını artırmaktadır. Serum kalsiyum seviyesini düzenlemek için



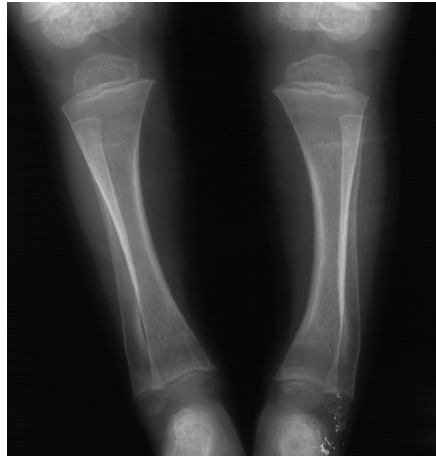
resim 4



resim 7



resim 5



resim 6

PTH ve 1, 25 (OH) (OH) vitamin D etkisiyle kemiklerden Ca mobilize edilmektedir. PTH artışı ayrıca serum P düşüşünü hızlandırır. Bu noktada raşitik kemik değişiklikleri gibi klinik bulgular radyografide ve fizik muayenede belirgin hale gelir. Kalsiyum tuzlarının kemikten mobilizasyonu ve matriksteki bozulma ALP düzeylerinde artışla sonuçlanır (1). Ülkemizde D vitamini desteği konusundaki çabalara rağmen 0-3 yaş grubundaki çocuklarda halen %6 oranında rikets görülen bölgeler olduğu bilinmektedir (12). Tedavi edilmemiş veya yetersiz tedavi edilmiş rikets vakalarında akut dönemde ortaya çıkabilen metabolik komplikasyonlara ek olarak ileride kalıcı iskelet deformiteleri gelişebilmektedir (13).

Riketsle bağlı başvuru yakınmalarının sıklığı olgu serilerine göre değişmektedir. Ülkemizde yapılan çalışmalarda solunum sistemine ait yakınmalarla başvuru sıklığı %25.9, ayaklar üzerine basamama, fizik gelişme geriliği ve yürüyememe ile başvuru sıklığı %20.5, iştahsızlık, kilo alamama yakınmaları ile başvuru sıklığının ise %9.8 oranında olduğu bildirilmiştir (12).

Hastamızda büyüme geriliği, yürüyememe ve iştahsızlık belirgin olmasına rağmen tekrarlayan solunum yolu enfeksiyonu öyküsü bulunmuyordu.

Düşük D vitamini düzeyine sahip annelerin yaşam şekilleri (ev içinde daha çok zaman geçirmek, kültürel nedenlerle çocukların ev dışına çıkarılmaması, evlerin balkonsuz olması veya güneş ışınlarını engelleyen sık apartmanlı mahallelerde yaşamak gibi) bebeklerin de yetersiz güneş görmesine neden olmaktadır. Epidemiyolojik olarak güneş ışığı ile yetersiz karşılaşmanın yanında uzun süre anne sütü verilmesi, beslenme desteğinin yetersiz olması, ek gıdaya geç başlanması, düşük sosyo-ekonomik düzey ve annenin eğitim yetersizliği bebeklik döneminde D vitamini eksikliği için risk oluşturmaktadır (1). Olgumuzun öyküsünden bu risk faktörlerini taşımakta olduğunu öğrendik.

Riketsin fizik muayene bulgularında el bileklerinde genişleme ve raşitik çıkıntılar en özgül ve duyarlı bulgu kombinasyonu olarak belirtilmektedir (14). Hastamızın el ve ayak bilekleri ile dizlerindeki genişlemeler ve şişkinlikler oldukça belirgindi. Dişlerinin çıkması gecikmişti, bu da tipik olarak nütrisyonel riketse özgü idi.

Biyokimyasal bulgular üç ayrı evre ile progresyon gösterir. I. Evrede serum Ca düzeyi düşük, ama renal tübüler fosfor reabsorbsiyonunun artması nedeni ile P normaldir. II. Evrede yükselen PTH ile Ca normalleşir, buna karşın P düşmeye başlar. III. Evrede hem Ca, hem de P düşük, 25 OH D vitamini düzeyi 15-20 ng/mL'den az, ALP yüksektir (15, 16). Olgumuzun

biyokimyasal değerleri Evre III rikets ile uyumlu idi. Riketse bağlı klasik radyolojik bulgular büyüme plağı bölgesinde genişleme, metafizyel sınırlarda düzensizlik, fırçalaşma, çanaklaşma ile genel osteopenidir (2, 17). Radyolojik iyileşme belirtileri de birkaç hafta içerisinde metafizlerde kalsifikasyon hattı ile kendini gösterir. Hastamızın tedavi öncesi ve sonrası radyolojik bulguları oldukça tipikti.

Nütrisyonel rikets tedavisinde farklı yaklaşımlar bildirilmektedir. Bu tedavi yaklaşımlarının birincisi 4-6 hafta süre ile 1.000-10.000 IU/gün D vitamini verilmesi prensibine; diğeri ise 300.000-600.000 IU D vitamininin tek veya bölünmüş dozlarda oral veya parenteral uygulanmasına dayanmaktadır. Ayrıca hipokalsemiyi önlemek için (hızlı mineralizasyon ve 'hungry bone syndrome') 2 hafta süre ile 50-100 mg/kg/gün elementer kalsiyum verilmesi önerilmektedir (2, 6, 18, 19).

Rikets tanısı konan hastalarda bir günde tek veya bölünmüş dozlarda yüksek doz D vitamini verilmesi 'stosstherapy' olarak adlandırılmaktadır. Günümüzde hastaların rikets tanısından emin olunması ve biyokimyasal değerlerinin yakından izlenmesi koşulu ile başta 300.000 IU D vitamin tedavisi olmak üzere tüm tedavi yaklaşımlarının uygun olduğu bildirilmektedir. Düşük doz ve uzun süreli tedavinin özellikle sosyo-ekonomik düzeyi düşük bölgelerde uyum sorunu nedeniyle yarar sağlayamayacağı, 600.000 IU ile tedavinin de özellikle 6 aydan küçük çocuklarda hiperkalsemiye yol açma riski nedeniyle ancak seçilmiş olgularda uygulanması

önerilmektedir (1).

Klinik ve laboratuvar bulgularına göre hastamıza 'stosstherapy' şeklinde oral 600.000 IU D vitamini verdik. Ülkemizden yapılan bir çalışmada 600.000 IU D vitamini verilen grupta %30 oranında hiperkalsemi bildirilmiştir (20). Olgumuzun takiplerinde hiperkalsemiye rastlamadık. Literatürde 600.000 IU D vitamini verilen hastalarda 4-7 günde biyokimyasal, 10-14 gün sonra radyolojik iyileşme izlenmiştir (19). Hastamızın da tedavi sonrası biyokimyasal değerlerinin normale döndüğü, alkalin fosfatazın düşmeye başladığı, tipik radyolojik iyileşmenin başladığı görüldü. Sonuç olarak; nutrisyonel rikets halen bir halk sağlığı sorunu olarak devam etmektedir. Olgumuzda uygun tedavi ile hızlı klinik, biyokimyasal ve radyolojik bir düzelme gözlenmiştir.

## KAYNAKLAR

1. Hatun Ş, Bereket A, Çalikoğlu AS, Özkan B. Günümüzde D vitamini yetersizliği ve nutrisyonel rikets. *Çocuk Sağlığı ve Hastalıkları Dergisi* 2003; 46: 224-241.
2. Joiner TA, Foster C, Shope T. The many faces of vitamin D deficiency rickets. *Pediatr in Rev* 2000; 21: 296-302.
3. Vieth R. Vitamin D supplementation, 25 hidroxyvitamin D concentration, and safety. *Am J Clin Nutr* 1999; 69: 842-850.
4. Bergstram WH. When you see rickets, consider calcium deficiency. *J Pediatr* 1998; 133: 722-724.
5. Kreiter SR, Schwartz PR, Kirkman HN Jr, Charlton PA, Calikoğlu AS, Davenport ML. Nutritional rickets in African American

*breast-fed infants. J Pediatr* 2000; 137: 153-157.

6. Shaw NJ, Pal BR. Vitamin D deficiency in UK Asias families: activating a new concern. *Arch Dis Child* 2002; 86: 147-149.

7. Durmuş S, Çelikan T, Kural N ve ark. Eskişehir yöresinde 1987 yılında rikets tanısı alan olguların değerlendirilmesi. *Anadolu Tıp Dergisi* 1989; 1: 235-242.

8. Gültekin A, Savaş A, Özalp I. 0-3 yaş grubunda raşitizm görülme sıklığı. *Çocuk Sağlığı ve Hastalıkları Dergisi* 1985; 28: 119-125.

9. Vurgun N, Ece A, İşcan A. Giresun ve çevresinde 0-3 yaş grubu çocuklarda rikets görülme sıklığı. *Çocuk Sağlığı ve Hastalıkları Dergisi* 1995; 38: 377-384.

10. Öztürk A, Hasanoğlu A, Vurgun N. Kayseri ve çevresinde 0-3 yaş grubu çocuklarda raşitizm görülme sıklığı. *Erciyes Tıp Dergisi* 1989; 11: 212-216.

11. Hatun Ş. Riketsin önlenmesi ve D vitamini suplementasyonu. 49. Milli Pediatri Kongresi. Eylül 2005, İstanbul. Kongre Kitabı, s. 276-278.

12. Özkan B, Büyükcavcı M, Aksoy H, Tan H, Akdağ R. Erzurum'da 0-3 yaş grubu çocuklarda nutrisyonel rikets sıklığı. *Çocuk Sağlığı ve Hastalıkları Dergisi* 1999; 42: 389-396.

13. Roat AW, Diamond FB, Mimouni FB. Paratiroid and vitamin D-related disorders in children and adolescents. In: Sperling MA (eds). *Pediatric Endocrinology*. Philadelphia: WB Saunders, 1996: 427-509.

14. Thacher TD, Fischer PR, Pettifor JM. The usefulness of clinical features to identify

*active rickets. Ann Trop Pediatr 2002; 22: 229-237.*

15. Mimouni F, Tsang RC. Paratiroid and vitamin D-related disorders. In: Kaplan SA (eds). *Clinical Pediatric Endocrinology*. Philadelphia: Saunders Company 1990; 427-454.

16. Kruse K. Pathophysiology of calcium metabolism in children with vitamin D deficiency rickets. *J Pediatr 1995; 126: 736-741.*

17. Thacher TD, Fischer PR, Pettifor JM, Lawson JO, Manaster BJ, Reading JC. Radiographic scoring method for the assessment of the severity of nutritional rickets. *J Trop Pediatr 2000 Jun; 46: 132-139.*

18. Hochberg Z, Bereket A, Davenport M et al. Consensus development for the supplementation of vitamin D in childhood and adolescence. *Harm Res. 2002; 58: 39-51.*

19. Shah BR, Finberg L. Single day therapy for nutritional vitamin D deficiency: a preferred method. *J. Pediatr 1994; 125: 487-490.*

20. Özkan B, Büyükcavcı M, Energin M, Dirican ME, Alp H, Akdağ R. Nütrisyonel ricketste farklı tedavi şekillerinin (300.000 Ü oral, 300.000 Ü intramusküler ve 600.000 Ü oral vitamin D) karşılaştırılması. *Çocuk Sağlığı ve Hastalıkları Dergisi 2000; 43: 30-35.*