

# Acil Serviste Torasik Aort Diseksiyonu Tanısı Bir Olgu Sunumu

Uzm. Dr. Erol ÜNLÜER  
Uzm. Dr. Arzu DENİZBAŞI  
Dr. Derya TÜRELİ  
Marmara Üniversitesi Tıp Fakültesi  
İlk ve Acil Yardım Anabilim Dalı

## Özet

Aort diseksiyonu en uygun hasta bakımının sağlanabilmesi için teşhisinin acil serviste konulması gereken hayatı tehdit edici bir durumdur. Aort diseksiyonu aortanın en sık gelişen katastrofik hadisesi olup abdominal aorta rüptüründen 2-3 kat daha sık görülmektedir(1). Ne var ki aort diseksiyonları her zaman tipik bir tablo olarak klinisyenin karşısına çıkmaz ve çok çeşitli hastalıkları taklit edebilir(2). Bu olguda lomber ve sırta vuran ağrı şikayeti ile acil servise başvuran bir aort diseksiyonu sunulmaktadır. Yüksek hayatı tehlikesi nedeniyle aort diseksiyonu için şüphe eşiği düşük tutulmalı ve genel bir kural olarak acil servise başvuran her

hastanın ayırıcı tanı spektrumu geniş ele alınmalıdır(3).

**Anahtar Kelimeler:** Aort diseksiyonu, acil, tanı

## Summary

Aortic dissection is a life-threatening situation for which the diagnosis must be made in the emergency department in order to optimize patient care. Aortic dissection is the most common catastrophe of the aorta and is 2-3 times more common than rupture of the abdominal aorta. However aortic dissection cases do not always present themselves as a typical clinical picture and may mimic various disorders. In

*this text a thoracic aortic dissection case appearing as a pain of lumbar origin radiating to the back is presented. Clinicians must have a high index of suspicion for this life-threatening condition, and as a general rule the spectrum of differential diagnosis must be kept broad for any patient in the emergency department.*

**Keywords:** Aortic dissection, emergency, diagnosis

### Giriş

Aort diseksiyonu tanısı acil serviste konulması gereken yüksek mortaliteli bir durumdur. Acil servislerde sık atlanabilen bu klinik tablo abdominal aorta rüptüründen 2-3 kat daha sık görülmektedir. Tedavi edilmediği takdirde ilk 24 saatte hastaların %33'ü ve ilk 48 saatte %50'si kaybedilmektedir. Teşhis konulamamış asendan aort diseksiyonunun 2 haftalık mortalitesi %75'lere ulaşmaktadır(4). Bu yazıda lomber ve sırta vuran ağrı şikayeti ile acil servise başvuran bir aort diseksiyonu olgusu sunulmakta, torasik aort diseksiyonu acil değerlendirilmesi ve tanıya ulaşılması ile ilgili literatür gözden geçirilmektedir.

### Olgu

70 yaşında erkek hasta acil servise sağ lomber ve sırta vuran yırtıcı tarzda şiddetli ağrı şikayeti ile başvurdu. Ağrının başlangıçta retrosternal bölgede başladığı, künt karakterde olduğu ve yarım saat kadar sürdükten sonra sağ lomber bölge ve sırta doğru yer değiştirmiş olduğu öğrenildi. 5 yıldır hipertansiyon, 2 yıldır KBY tanısı ile izlenen hasta 2 ay önce hemodiyaliz programına alınmıştı ve 3 yıl önce kolesistektomi operasyonu geçirmişti. Fizik muayenesinde TA 110/70 mmHg, nabız 80/dk, so-

lunum sayısı 19/dk ve vücut sıcaklığı 37.3°C olarak saptandı. Bilateral akciğer bazallerinde raller mevcuttu. Karın muayenesi ağrı nedeniyle tam olarak değerlendirilemedi. Periferik nabızlar normal olarak alınabiliyordu ve her iki kolda ölçülen kan basınçları arasında belirgin bir fark yok idi. Akut miyokard enfarktüsünün ekarte edilmesi için yapılan seri EKG tetkiklerinde normal sinüs ritmi saptandı ve iskemik değişiklik görülmedi. Kardiyak enzimleri normal sınırlarda bulundu. Bilateral köstovertebral açığı hassasiyeti saptandı. İdrar tetkikinde proteinüri mevcuttu, bakteri yoktu, 25/hpf eritrosit ve 3/hpf lökosit vardı. Hematokriti %25.9 idi. Diğer laboratuvar bulguları normaldi. Nefrolitiasis öntanısı ile 1 ampul Buscopan ve ardından 100 mg Aldolan uygulandı. Ağrısı tekrarlayan hasta 24 saat kadar sonra acil servise tekrar başvurdu. Tekrarlanan fizik muayenesinde TA 80/60 mmHg, nabız 110/dk, solunum sayısı 22/dk ve vücut ısısı 35.9°C idi. Cildi soluk ve soğuk, nabızları filiform, rektal muayenesi normal idi. Akciğer grafisinde genişlemiş mediasten görüldü. EKGde sinüs taşikardisi vardı, iskemik değişiklikler yoktu. Kardiyak enzimler normal idi. Bu bulgular doğrultusunda gerekli önlemler alınarak ve kardiyovasküler cerrahi konsültasyonu da istenerek çekilen BT'de çapı en geniş yerinde 6 cm olan arkus aortadan portal hilusa kadar uzanan Tip B aort diseksiyonu saptandı. Hasta kalp ve damar cerrahisi tarafından acil olarak ameliyata alındı.

### Tartışma

Aort diseksiyonlarının belirleyici niteliği intima tabakasında bir yırtık olması, bunu bir subintimal hematoma oluşumu ve ilerlemesi ile seyridir(5). Bu dissekan hematoma aortanın sıklıkla yaklaşık yarısını ve bazen de

tüm çevresini doldurur. Bu bir yalancı lumen oluşturur ve aortadan çıkan ana arterlere giden kan akımını azaltabilir(6).

Torasik aortanın diseksiyonları anatomik olarak iki ayrı metodla sınıflandırılmaktadır. Stanford sınıflandırmasına göre tip A diseksiyonlar asendan aortayı tutar ancak tip B diseksiyonlar tutmaz. De Bakey sınıflandırmasına göre ise diseksiyonlar 3 tip olarak değerlendirilir; tip I asendan aorta, arcus aorta ve desendan aortayı kapsarken tip II asendan aortayla sınırlıdır. Tip III diseksiyonlar ise sol subklavian arterin distalinde desendan aortayı tutar; tip IIIa sol subklavian arterin distalinden köken alır, distal ve proksimale doğru genişlerken genellikle diyafragmanın yukarısında yer alır, öte yandan tip IIIb sadece distale doğru genişler ve diyafragmanın altına uzanabilir. Diseksiyonların %90'ı aort kapakçığının distalindeki 10 santimetrelilik kısım içerisindedir. En sık görülen ikinci yerleşim ise sol subklavian arterin hemen distalindedir(5). Aort diseksiyonlarının erkeklerde gelişme olasılığı kadınlara oranla 3 kat daha fazladır. Diseksiyonların %75'i, 50 ile 65 yaş arasında en sık olmak üzere, 40 ile 70 yaş arasında oluşur. ABD'de yapılan bir çalışmada yeni anevrizma insidansı 6/100000 kişi/yıl olarak tahmin edilmiş ve tüm otopsilerin %1-3'ünde diseksiyon kanıtlarına rastlanmıştır. Aort diseksiyonu siyah ırkta beyazlara göre daha sık görülmektedir. En az uzak doğulularda ortaya çıkmaktadır(5). Aort diseksiyonu riskini artıran faktörler; hipertansiyon ve pulsatil kan akımı, bazı kalıtsal bozukluklar -Marfan sendromu, Ehlers-Danlos sendromu, annuloartik ektazi, ailevi aort diseksiyonu, erişkin polikistik böbrek hastalıkları, Turner sendromu, Noonan sendromu, osteogenesis imperfecta, homosistinuri, ailevi hiperkolesterolemi, bağ dokusu hastalıkları gibi -biküspid

aort kapakçığı, aort koarktasyonu, gebelik, sifiliz, crack-kokain kullanımı, kardiyak kateterizasyon gibi iatrojenik nedenler ve birinci dereceden akrabada aort diseksiyon öyküsü bulunmasıdır(5).

Göğüs ağrısı en sık başlangıç şikayeti olup aort diseksiyonu göğüs ağrısı ile başvurana tüm hastaların ayırıcı tanısında yer almaktadır. Ağrı genellikle yırtıcı ve parçalayıcı olarak tanımlanır ancak %10 kadar hastada sadece hafif bir ağrı mevcuttur(2). Aort diseksiyonu akut miyokard enfarktüsü ağrısından ani başlangıcı ile ayrılır; akut, ani ve başlangıcından itibaren en yüksek seviyede olan çok şiddetli bir ağrıdır. Ayrıca diseksiyon hastaları sessizce yatan AMI hastalarının tersine sürekli hareket halindedir ve kendileri için rahat bir pozisyon bulamazlar(7). Bu olguda başlangıçta AMI'ne benzer ağrı ve sağ lomber ağrı nedeniyle AMI ve nefrolitiasis arasında ayırıcı tanı düşünüldü, hematüri saptanması üzerine hasta ağrısı kesilerek eksterne edildi. Akut torasik aort diseksiyonunun başlangıç belirtisi ve bulguları arasında;

- Anterior göğüs ağrısı- Asendan aort diseksiyonu, koroner arterlere kan akımı engellenirse oluşan miyokard iskemisi sonucu akut miyokard enfarktüsü benzeri göğüs ağrısıdır.
- Boyun ve çene ağrısı- Arcus aorta ve arkustan çıkan büyük arterlere ilerleyen diseksiyon sonucu ortaya çıkar.
- İnterskapular yırtıcı ağrı- Desendan aort diseksiyonunda görülür, ve bu ağrı diseksiyon gelişim gösterdikçe tipik olarak değişir.
- Miyokard enfarktüsü
- Nörolojik şikayetler- Hastaların %20'sinde başlangıcı mevcuttur.
- Senkop- Artmış vagal tonus, hipovolemi veya disritmiye bağlı olarak hastaların %5'inde erken evrede ortaya çıkar. Di-

ğer nedenler arasında beyin ve spinal korda azalmış kan akımı ve iskemi bulunur.

- Serebrovasküler olay bulguları
- Zihinsel durum değişiklikleri
- Ekstremitelerde parestezi, ağrı ve güçsüzlük- Periferel sinir iskemilerine bağlı olarak ortaya çıkar.
- Hemiparesis ve hemipleji
- Horner sendromu- Servikal sempatik ganglia etkilenmesi sonucu ortaya çıkar; ptosis, miyosis ve anhidrosis mevcuttur.
- Ses kısıklığı- Rekürren laringeal sinir kompresyonuna bağlıdır.
- Superior Vena Cava sendromu- SVC'nin aort tarafından kompresyonuna bağlıdır.
- Dispne- Konjestif kalp yetmezliği ya da trakeal ve bronşial bası sonucu gelişir.
- Disfaji- Ösafagus basısına bağlıdır.
- Ortopne
- Anksiyete ve ölüm korkuları
- Yan ağrısı- Renal arter etkilenirse görülebilir.
- Hemoptizi ve dispne gibi hemotoraks bulguları- Diseksiyon plevraya rüptüre olursa ortaya çıkabilir(3,5,7).

Fizik muayenede hiper veya hipotansiyon bulunabilir. Hipertansiyon katekolamin salımına veya altta yatan esansiyel hipertansiyona bağlıdır. Hipotansiyon ise aşırı vagal tonus, kardiak tamponat veya rüptüre olmuş diseksiyon nedeniyle hipovolemiye bağlı olarak ortaya çıkar ve daha kötü prognoza işaretler. Kardiak tamponatı düşündüren bulgular -hafiflemiş kalp sesleri, hipotansiyon, pulsus paradoxus, jugular venöz distansiyon ve Kussmaul bulgusu- kısa zaman içerisinde farkedilmelidir(5,7). Teşhise yönelik diğer ipuçları arasında yeni bir diastolik üfürüm, nabızlarda eşitsizlik ve asimetrik kan basıncı değerleri sayılabilir. İlk muayenede karotid, brakial ve

femoral nabızlar değerlendirilmeli ve üfürümlerin oluşumu ve progresyonu izlenmelidir(5).

Ayrıca tanıda çok çeşitli durumlar akılda bulunmalıdır: Aort yetmezliği, aort stenozu, mekanik bel ve sırt ağrıları, nefrolitiasis, gastroenterit, perfore viskus, herniler, hipertansif aciller, miyokard enfarktüsü, miyokardit, miyopatiler, pankreatit, perikardit ve kardiak tamponat, periferel damar zedelenmesi, pleval efüzyon, pulmoner embolizm, kardiyojenik, hemorajik ve hipovolemik şok ve torasik outlet sendromu gibi(8,9).

Laboratuvar verileri genellikle teşhis konulduktan sonra elimize ulaşır: Lökositoz bulunabilir, renal arterler etkilenmiş ise BUN ve kreatinin yükselmiştir ve hematüri, oligüri hatta anüri görülebilir, miyokard iskemisine bağlı olarak CPK artmıştır, hemogloblin ve hematokrit düşüklüğü diseksiyonun rüptüre olduğu veya sızdırdığı anlamına gelebilir ve kötü prognoza sahiptir (5,7).

EKG tüm torasik aort diseksiyonundan şüphelenilen hastalarda değerlendirilmelidir. Özellikle Stanford tip A diseksiyonlarında olmak üzere ST elevasyonu ve daha sıklıkla ST depresyonu görülebilir(5). Ancak yapılan bir çalışmada torasik aort diseksiyonlarının %31.3'ünün EKG'da anlamlı bulgu vermediği ortaya konmuştur(3).

Aort diseksiyonu şüphesi güçlü ise öncelikle kan basıncı kontrolü gerçekleştirilmelidir. Bunun için beta-adrenerjik blokerleri ile birlikte nitroprussit kullanılır. Nitroprussit diseksiyonu artıracılabilecek kuvvetlerde refleks artışa yol açabileceği için tek başına kullanılmamalıdır. Beta-adrenerjik blokerlerinin kontrendike olduğu durumlarda kalsiyum kanal blokerleri de kullanılabilir. Bir ganglion blokeri olan trimetaphan da tek ilaç olarak kullanılabilir. Kan basıncı

sadece yoğun bakım ünitesinde veya dikkatli monitorizasyon altında acil serviste verilebilir. Bu esnada görüntüleme çalışmaları için gerekli ayarlamalar yapılır ve kardiyotorasik cerrahi konsültasyonu istenir(9). Eğer hastanın kliniği akut diseksiyonu daha az çağırıyor ise değerlendirmeye akciğer filmi ile başlanır. Film özellikle asendan aort diseksiyonlarında olmak üzere %80 olguda anormaldir(7). Saptanabilecek bulgular; genişlemiş mediasten (8 cm'den geniş, %25 hastada başlangıçta mevcuttur), hemotoraks, küntleşmiş aort topuzu (%66), halka bulgusu (aorta gölgesinin kalsifiye aortik intimadan 5 mm'den fazla ayrılması, çok özgül olarak kabul edilir), sol apikal cap, trakeal deviasyon, sol ana bronkus depresyonu, ösafağus deviasyonu ve paratrakeal hattın kaybolmasıdır(5,8). Ancak %20 kadar diseksiyon vakasında direkt grafiler normal bulunabilir; bu nedenle grafiler hastanın semptomlarını açıklayıcı bir alternatif tanı ortaya koymadıkça kontrastlı çalışmalara yönelinmelidir. Kardiyotorasik cerrahi konsültasyonu diseksiyon şüphesi olan hastalarda olabildiğince erken istenmelidir(9).

Anjiyografi aort diseksiyonlarını %95'in üzerinde hastada tespit edebilmekte ve cerrahi planlanmasına yardımcı olmaktadır. Gerçek ve yalancı lümenleri, intimal flepleri, aort regürjitasyonunu ve koroner arterleri görüntüleyebilir. Dezavantajları invaziv olması, radyoloji bölümüne transportasyon gerektirmesi ve kontrast madde kullanımı gerektirmesidir. Yalancı lümenin tromboze olduğu hallerde ve yalancı ve gerçek lümenin birlikte opasifiye olduğu hallerde diseksiyon belirlenemeyebilir(5).

Bilgisayarlı tomografi pek çok merkezde anjiyografinin yerini almıştır. BT lezyonun yerini, tipini ve hastalığın boyutunu kısa bir zaman zarfında belirleyebilir. Kontrast

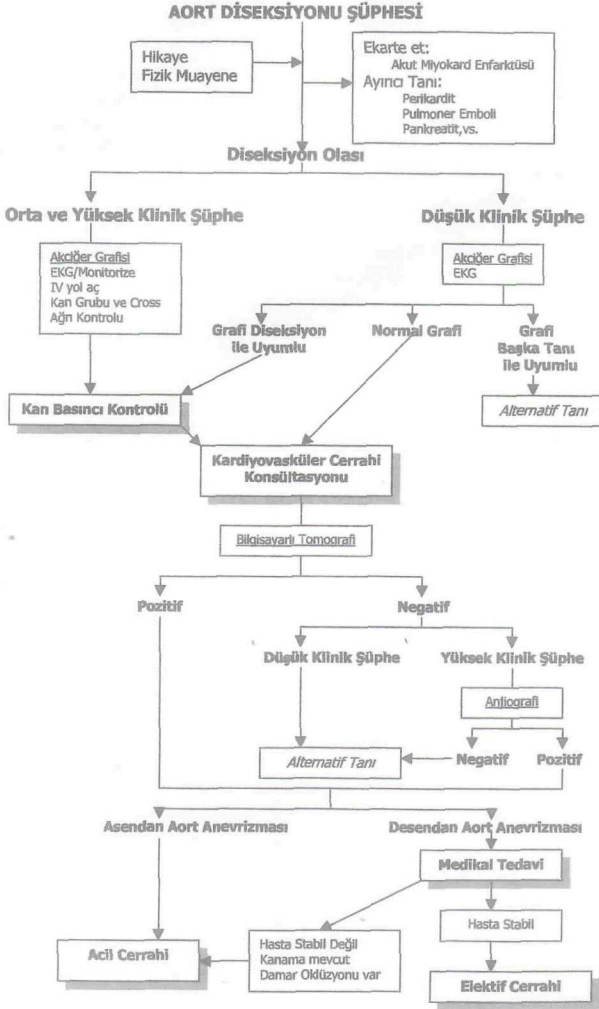
madde kullanımı gerektirmesi, transportasyon gerektirmesi ve aort regürjitasyonunu belirleyememesi gibi dezavantajları vardır (5,6).

Transtorasik ekokardiyografi anjiyografiden daha az spesifik ve sensitiftir. En çok asendan aort diseksiyonlarında yararlıdır. Kardiyak tamponat ve aort regürjitasyonunu belirleyebilir. Hızlı, transportasyon gerektirmeyen ve non-invaziv bir çalışmadır. Transösöfageal ekokardiyografi ise %97-99 sensitivite ve %97-100 spesifisiteye sahiptir. Aort yetmezliği, koroner arter tutulumu ve kardiyak tamponat hallerini tespit edebilir. Ne var ki ösöfageal varisler ve stenoz olan hallerde uygulanamaz ve operatörün tecrübesine çok bağlıdır(5,7).

Magnetik rezonans görüntüleme %90 sensitivite ve %95 spesifisiteye sahiptir. Diseksiyonun yeri, tipi, boyutlarını ve aort yetmezliğini tespit eder(5). Ancak hastanın radyoloji bölümüne transportasyonu gereklidir ve çok zaman alıcı bir tetkiktir(7). Aort diseksiyonu şüphesi orta veya yüksek olan hastada eğer bir görüntüleme tekniği ile diseksiyon ortaya konamamış ise başka bir teknikle ikinci bir görüntüleme çalışması daha istenebilir(10).

Asendan aorta diseksiyonlarının tümü acil cerrahi gerektirir. Ağrısı kontrol edilemeyen, kanayan, ana dalların oklüzyonuna ya da diseksiyonuna neden olan desendan aort diseksiyonları da acil cerrahi endikasyonu teşkil eder (Şekil 1) (9,11). Komplike olmayan izole desendan aort diseksiyonları için tercih edilen yaklaşım daha önce de vurgulanan kan basıncı kontrolüne yönelik agresif medikal tedavidir(9).

Acil hekimlerinin akut aort diseksiyonu olgularının sadece %43'ünde bu tanıdan şüphelendikleri(12) göz önüne alınırsa, acil servise göğüs ve sırt ağrısı ile başvuran hastalarda ayırıcı tanının acil hekimleri ta-



rafından daha geniş bir çerçevede ele alınmasının aort diseksiyonlarının morbidite ve mortalitesinin azalmasında en önemli yere sahip olduğu açıkça farkedilecektir.

### Kaynaklar

1. Ponraj P, Pepper J. Aortic dissection. *Br J Clin Pract* 1992 Summer; 46(2): 127-31.
2. Dmowski AT, Carey MJ. Aortic dissection. *Am J Emerg Med* 1999 Jul; 17(4): 372-5.
3. Hagan PG, Nienaber CA, Isselbacher EM, et all. *The International Registry of Acute Aortic Dissection (IRAD): new insights into an old disease.* *JAMA* 2000 Feb 16; 283(7): 897-903.
4. Chen K, Varon J, Wenker OC, et all. Acute thoracic aortic dissection: the basics. *J Emerg Med* 1997 Nov-Dec; 15(6): 859-67.
5. Wiesenfarth J. Aortic Dissection. *E Medicine Journal*, 2001 May; 2(5).
6. LePage MA, Quint LE, Sonnad SS, Deeb GM, Williams DM. Aortic dissection: CT features that distinguish true lumen from false lumen. *AJR Am J Roentgenol* 2001 Jul; 177(1): 207-11.
7. Johnson GA. Aortic Dissection and Aneurysms. In: Tintinalli JE, Kelen GD, Stapczynski JS, eds. *Emergency Medicine: A Comprehensive Study Guide. 5th ed.* New York: McGraw Hill, 2000; 412-16.
8. Hoekstra JW. Chest Pain. In: Rund DA, Barkin RM, Rosen P, eds. *Essentials of Emergency Medicine. 2nd ed.* St Louis: Mosby Yearbook, 1996; 120-30.
9. Schumaker HM. Dissecting aortic aneurysm. In: Cohn J, Doty P, McElvein RM eds. *Decision Making in Cardiothoracic Surgery.* St Louis: Mosby Yearbook; 126-127.
10. Sarasin F, Gaspoz J, Junod A, et all. *Detecting Acute Thoracic Aortic Dissection in the Emergency Department: Time Constraints and the Choice of the Optimal Diagnostic Test.* *Ann Emerg Med* 1996; 28(3): 278-288.
11. Lauterbach SR, Cambria RP, Brewster DC, et all. *Contemporary management of aortic branch compromise resulting from acute aortic dissection.* *J Vasc Surg* 2001 June; 33(6): 1185-92.
12. Sullivan PR, Wolfson AB, Leckey RD, Burke JL. *Diagnosis of acute thoracic aortic dissection in the emergency department.* *Am J Emerg Med* 2000 Jan; 18(1): 46-50.