

ORİJİNAL YAZILAR

Küçük tifolularda deri

Prof. Dr. Alantar, İhsan Hilmi
İstanbul Tıp Fakültesi Çocuk
hastalıkları Profesörü



Her ciddi infection'da olduğu gibi, ağır geçen ve uzun süren tifolularda da birçok deri manifestation'larına rastlanmaktadır; bu tezahürleri gerek sebep ve gerek lésion élémentaire noktalarından birkaç kısma ayırıp o suretle mutalea etmek kabildir. Çok muhtelif sebepler tesirile husule gelebilen ve muhtelif lésion'lar gösteren bu deri tezahürleri sıyrık, ekzema, gangren gibi olabilirler; burada sebep mi lésion'un cinsini tayin eder, yoksa cildin mukavemetinin mi tesiri vardır; veya bunlara haricî başka âmiller de karışır mı? Bunları bilmek lâzım gelir.

Biz bu deri tezahürlerini birkaç kısma ayırabiliriz:

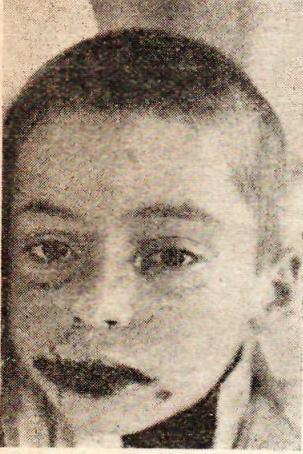1 — Normal tifolularda görülen ve bacille'lerin bir vasfını tesbit eden roséole'ler. Bunlar hemen her tifoluda görülür ve bir embolie bacillaire'den ibaret olup başka bir hususiyet ibraz etmezler; bazan purpurique bir vasf göstermeleri de kabildir; bu hal tifo'nun normal haddini tecavüz ettiğini ve o exanthème'in tabii olmayan bir hale delâlet ettiğini -agonie alâmeti- göstermesi noktasından interessant'dir.

2 — Deri alâmetlerinin bu kısmını traumatique olanlar teşkil eder. Tifolu bir çocuk kendine malik değildir; benliğini kaybetmiştir; kendisinde bir état meningé vardır; ötesini berisini karıştırır; kaşır, yolar ve bu meyanda dudak ve ağzı ile fazla oynadığından oralarda kopmalar, sıyrıklar, kanamalar, érosion'lar yapar ve buralardan saprophyte olan bactérie'ler girerek bir takım tali tezahürler husule gelir; ağız, burun, göz etrafında ve yüzde görülen folliculite'ler, impétigo'lar, ekzemalar, sıyrıklar, ulceration'lar, işte bu suretle koparma, yorma ve kanatma neticesi husule gelirler.

3 — Tifoluda görülen cilt indifalarından bir kısmı da tifo ihtilâtlarına aittir. Herhangi bir stomatite, herhangi bir otite neticesi husule gelen secretion, cildi tahriş eder ve orada yine tali olarak bir takım tezahürler husule gelir.

4 — Décubitus neticesi olanlar. Çok yatalak hastalarda, bilhassa sacrum ve cocci nahiyelerinde veya yattığı herhangi bir tarafta, meselâ occipitum ve os iliaque épine'lerinde ectyma şeklinde bir takım indifalar görülebilir.

5 — Bunlardan başka yine cildin mukavemetsizliği ile alâkadar olmak üzere vücudün bazı taraflarında (yine belki tazyika maruz olan yerlerde) pemphygus plaque'larını andıran bir takım tezahürler veya deri gangrène'leri görülür; bunlar resistance'ı çok azalmış olan ciltteki kan devranının bozulmuş olmasındandır.



Şekil : 1 — Zeki. Tifo

* * *
Tifoda görülen bu cilt tezahürlerinin hepsi doğrudan doğruya tifoya ait değildir; uzun süren intanlarda (meningite, sepsisler, pyemie'ler, toxicose'lar ve dystrophie'ler) da bu cilt tezahürlerine tesadüf etmek kabildir; bunların sebebi esasen mukavemetini kaybetmiş olan derinin irrité olmasıdır.

Burada bilhassa iki sebep dikkati çeker; biri interne, yani uzun bir infection ve açlık neticesi cildin resistance'ının azalmasıdır.

İkinci sebep de externe olup, ya çocuğa kendi cildini tahriş etmesinden veya cildin herhangi bir katı yere tesadüfünden veyahut secretion'lar tarafından tahrişinden, veyahut da cilt üzerinde

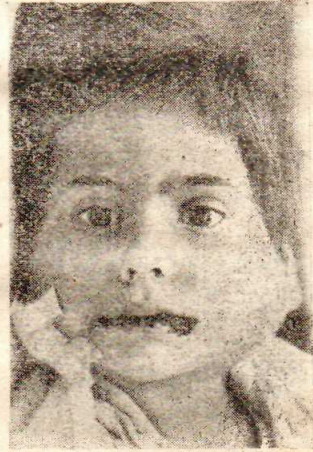bulunan non spécifique hastalık amillerinin ufak bir porte d'entrée bularak oradan cilt içine nüfuz etmesinden ve derinin temiz tutulmamasındandır.

* * *
Son zamanlarda şehrimizde toplu olarak görülen tifo vakalarında, saydığımız muhtelif sebeplere ait cilt tezahürlerine birçok defa rastladık; bunlardan bir kaçının müşahedesini kısaca aşağıya yazalım :

1 — Zeki Muharrem, 7 yaşında, 21 kilo. Kliniğe 7.7 de, 10 gün evvel yavaş yavaş başlayan kırıklık ve ateş şikâyeti ile, yatırıldı. Geldiği zaman ateşi 40, umumi ahvali düşük, dudakları kuru, çatlak, dili kuru ve papağan dili manzarasında, diş etleri muhtekan, ağzı kokulu idi. Kuru olan cilt üzerinde müteaddit kaşınma izleri görülmüyordu (şekil 1). Widal 1/200 müsbet idi.

Hastalık 6 hafta sürdükten sonra şifa ile neticelendi ve yapılan tedavi neticesi gerek ağız ve gerek ciltteki tezahürler kayboldu.

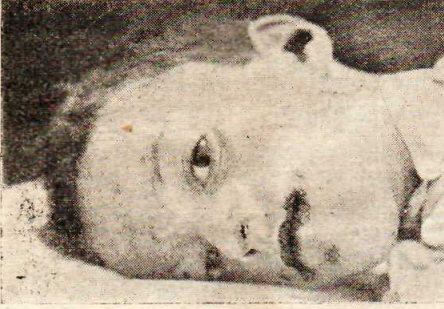2 — Edibe Necati, 6 yaşında, 19 kilo. Polikliniğe 24. 7 tarihinde, 10 gündemberi devam eden ateş şikâyeti ile, müracaat ediyor. Derecesi 40 olan çocuk, dalgın bir halde bulunuyordu. Dudaklar kuru,



Şekil : 2 — Edibe Sıtma, Parotit

ağız köşelerinde yalama mevcut Dil kırmızı ve soyulmuş manzarada idi. Widal 1/200 müsbet bulundu.

5 gün sonra iki taraflı parotite görüldü. Bundan sonra sağda otitis media husule geldi. Şifa ile neticelendi (Şekil 2).

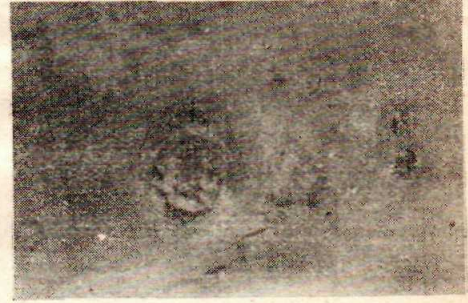

Şekil : 3 — Nadir, Tifo

cut. Ağızda kayda değer bir şey yok. Widal 1/150 müsbet.


Hastalık solda bir otitis media yaparak, hastaneye yattıktan ancak 3 hafta sonra iyileşti ve yapılan ihtimamı neticesi bütün tezahürler kayboldu (Şekil 3,4).

4 — Reşat Kerim, 7 yaşında. 31.7 tarihinde, 15 gündenberi hasta olduğundan dolayı, kliniğe getirilmiştir. Geldiği zaman kendini tamamile bilmiyecek vaziyette, hararet derecesi 39, turgor, tonus azalması, çok zayıf, dudaklar kuru ve kabuklu, dil pash, vücudün ötesinde berisinde gangren plaque'ları vardı. Bilhassa yüzün sağ tarafında temporalis nahiyesinde, el ayası kadar ve appendix'de bir liralık ka-



Şekil : 4 — Nadir, Tifo

dar, sağ crista iliaca'da uzunca bir şerit halinde ve sacrum nahiyesinde el ayasından daha büyük ve sağ bacakta poplite'den başlayıp aşağıya, ayağın üstüne kadar inen geniş ve épiderme'i kalkmış siyah nécrotique plaque'lar var. Bu nécrotique nahiye-lerde épiderme kolaylıkla kalkıyordu. Bütün vücut purpurique lekelerle örtülü idi. Widal 1/200 müsbet bulundu. Çocuk kliniğe girdikten bir saat sonra öldü (Şekil 5 ve 6).

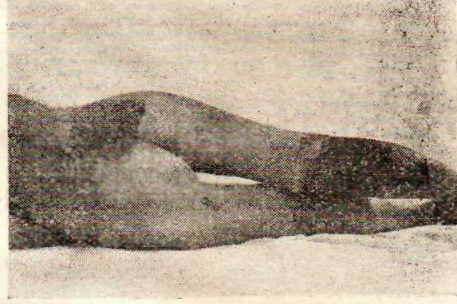


Şekil : 5 — Reşat Kerim, Tifo

Görülüyor ki, tifo ve emsali uzun süren infection'larda yalnız sebebi ve intanî tedavi kâfi değildir. Tonicardiaque ve sair ilâçlarla beraber cildin de temiz tutulması, tifo tedavisinde hemen hemen başta gelebilir; cilde ihtimam ise onu temiz tutmakla, çocuğu evirip çevirmekle, agitation'u izale etmekle olur; yani bir kelime ile, burada esas prophylaxie'dir.

Bundan başka cildin resistance'ını kırmamak için tifolunun yiyeceğine, içeceğine de dikkat etmelidir; hepimiz biliriz ki tifo sonunda çocuğun düçar olduğu cachectique hal yalnız tifoya ait değildir; bununla beraber bilhassa inanition'a da aittir; birçok çocuklar tifodan iyi olsalar bile ya inanition'dan veya yukarıda saydığımız cilt tezahürlerinden kendilerini kurtaramıyorlar ve ölüp gidiyorlar. Bunun önüne geçmek için de tifolularda olsun, başka uzun süren intanlarda olsun, herhalde çocuğun tağdiyesine dikkat etmek lâzımdır.

Hulâsa, tifolulardaki cilt tezahürlerinin yalnız tifonun bir genius epidemicus'üne, tifonun uzun ve ağır olmasına ait olmadığı, bununla beraber hastanın hastalıktan evelki umumî hâline, bünyesine, tağdiye haline ve bundan sonra hastalık esnasındaki bakımına, gıdasına tâbi olduğu daima hatırdâ tutulmalıdır.



Şekil : 6 — Reşat Kerim, Tifo

Pannus Trachomatosus tedavisine umumî bir bakış

Dr. Ayberk, Nuri Fehmi

Haydarpaşa Nümune Hastanesi
Göz servisi Şefi

(Pannus tedavi listesine en müessir ilâcı katan muhterem hocam Niyazi İsmete ittifak.)



Filoloji ve tarihçe : Pannus lâtince kumaş parçası demektir. Yunan müellifleri pannuse gözün varikö il-tihabı manasına gelen (χρυσόψαλμια), İslâm müellifleri ise (sibil = başak) adını vermişlerdir. Pannustan ilk defa vuzuhla bahseden müellif, büyük Türk tabip ve mütefekkeri (İbni Sina) dır. Büyük âlim, (Kanunu tıb) adlı eserinde (sibil) diye kaydettiği pannusun, trahom prosesinden ileri geldiğini, çocuklardan ziyade kâhil insanlarda görüldüğünü zikreder ve buna karşı (cagt) adını verdiği peritomi ameliyesini tavsiye eder. Görülüyor ki pannus, trahom gibi çok eskidenberi bilinen bir arızadır. Walermont, bu eskiliğe kinaye olmak üzere

(trahomu ve pannusü yapan mikrop, Hazreti Nuhun gemisinde mevcuttu)